AUS DER CHIRURGISCHEN ABTEILUNG DER ZAHNÄRZTLICHEN KLINIK IN MÜNCHEN.
VORSTAND: PROF. DR. PAUL KRANZ.

VERÄNDERUNGEN AN ZÄHNEN UND KIEFER NACH THALLIUMVERFÜTTERUNG

INAUGURAL-DISSERTATION
ZUR
ERLANGUNG DER DOKTORWÜRDE
IN DER
ZAHNHEILKUNDE
VERFASST
UND EINER HOHEN MEDIZINISCHEN FAKULTÄT DER BAYERISCHEN LUDWIG-MAXIMILIANS-UNIVERSITÄT ZU MÜNCHEN
VORGELEGT VON

GINA POPOWA
AUS ALEXANDRIEN (RUMÄNIEN)
(FRÜHER BULGARIEN)

MÜNCHEN 1931.

AUS DER CHIRURGISCHEN ABTEILUNG DER ZAHNÄRZTLICHEN KLINIK IN MÜNCHEN.
VORSTAND: PROF. DR. PAUL KRANZ.

VERÄNDERUNGEN AN ZÄHNEN UND KIEFER NACH THALLIUMVERFÜTTERUNG

INAUGURAL-DISSERTATION
ZUR
ERLANGUNG DER DOKTORWÜRDE
IN DER
ZAHNHEILKUNDE
VERFASST
UND EINER HOHEN MEDIZINISCHEN FAKULTÄT DER BAYERISCHEN LUDWIG-MAXIMILIANS-UNIVERSITÄT ZU MÜNCHEN
VORGELEGT VON

GINA POPOWA
AUS ALEXANDRIEN (RUMÄNIEN)
(FRÜHER BULGARIEN)

MÜNCHEN 1931.

MEINEN VERSTORBENEN ELTERN
IN DANKBARKEIT GEWIDMET

Histologische Veränderungen.

Friedrich Hecke vergiftete eine Anzahl von Ratten, indem er ihnen kleine Mengen essigsauern Thalliums täglich teils unter die Haut einspritzte, teils innerlich gab. Ein sichtbarer Unterschied zwischen beiden Arten der Einverleibung war nicht zu erkennen. Auch bei Einbringung in das Gewebe wurde das Thallium, vie die Entzündung der Magen- und Darmschleimhaut bewies, in den Verdauungsschlauch ausgeschieden. Die häufig von Hecke festgestellte Schwarzfärbung der Lymphknötchen und Haufen in der Darmschleimhaut, die auf Bildung von Schwefelthallium durch die Fäulnis zurückzuführen ist, wies auf eine Speicherung des Thalliums in diesem Gewebe hin. Dem entsprachen auch die Bilder vom Kernzerfall in den Lymphknötchen. Drei Tiere verendeten am 5., die übrigen sieben zwischen 9 und 49 Tagen. Alle Tiere zeigten Entzündungen der Schleimhaut und Blutungen im Verdauungsschlauch, am regelmässigsten im Vormagen, daselbst auch Schorf- und Geschwürsbildung, mikroskopisch Blasenbildung in den Zellkernen des geschichteten Plattenepithels. Magen- und Darmschleimhaut waren ausserordentlich reich an eosinophilän Leukozyten die bei der Thalliumvergiftund auch im Blut in grosser Menge vorkommen. Es war ferner eine gestörte Verhornung mit Lockerung der Hornschicht in Haut und Haaren zu sehen. Hecke fand einige Male Veränderungen der Nebenniere mit Blasenbildung in den Zellen von Rinde und Mark und Kernzerfall. Zweimal ähnliche Veränderungen in der Unterkieferspeicheldrüse. Einige Tiere zeigten schwere Beeinträchtigung der Samenbildung. Da das Thallium im Körper gespeichert wurde, schlisst Hecke, dass er mit der Möglichkeit einer dauernden Schädigung endokriner Gewebe rechnet.

Auch Greving schildert die anatomischen Befunde nach Thalliumvergiftung. Es handelt sich um einen Selbstmordversuch einer 30jährigen Erau mit einer halben Tube Zeliopaste auf Brot gestrichen. Greving fand nach 3 Tagen leichte Empfindungsstörungen, nach 8—10 Tagen heftige Nervenschmerzen in Beinen und Lenden. Dazu kam Nervenentzündung, schlaffe Lähmung der Beine mit Entartungsreaktion, zeitweise Schliessmuskellähmung, dann bedrohliche Herzzustände, Abmagerung; auch Entkrärtung war festzustellen. Ferner fand er leichte Nierenreizung, Salzsäuremangel im Magensaft, Lymphozytose und Eosinophilie. Das Ausbleiben der Menses, der Ausfall der Haare und trophische Veränderungen an den Nägeln wa

ren ebenfalls zu sehen. Bei einem vergifteten Hunde fand Greving an den Nerven Zerfall der Markscheiden, Fragmentierung und Neubildung der Achsenzylinder, aber keine Zeichen von Entzündung. In den Vorderhörnern zeigten sich Aufblähung der Nervenzellen, Verschwinden der Fortsätze, Auflösung der Nissl'schen Granula. Im Corpus geniculatum mediale, und besonders ausgeprägt im Corpus mamillare stellte sich Zellschrumpfung ein. Im Zellein fand man Vakuolenbildung.

Buschke, Peiser und Klopstock berichten über ihre anatomischen Befunde bei akuten Thalliumvergiftungen folgendermassen:

Ein 34jähriger Buchdrucker hatte in selbstmörderischer Absicht etwa 0,75 Thalliumnitrat eingenommen. Es stellte sich darnach Taubheitsgefühl auf beiden Ohren ein. Die Füsse schwollen unter starken Schmerzen an. Heftige Koliken zeigten sich. Nachdem Selbstmörder am 5. Tage ins Krankenhaus gebracht worden war, stellte sich eine toxische Polyneuritis ein. Nach 3 Wochen zeigte sich starker Haarausfall auf dem Kopfe, geringerer auf der Brust, in den Axillen und im äusseren Teile der Augenbrauen.

Cortella spricht über Veränderungen des Zentralnervensystems bei Vergiftung mit Thalliumacetat. Bei Cortella ergaben die Versuche mit weissen Mäusen, die z. T. täglich die Maximaldosis, z. T. kleinere Dosen mit Pausen erhielten, stets letalen Asgang. der Tod erfolgte je nach der Dosierung zwischen 5. und 22. Tag. Vor dem Tode zeigte sich eine Lähmung der unteren Gliedmassen. Urin und Stuhlabgang erfolgte. Konjunktivalerscheinungen. Die Mäuse verloren die Haare, ihr Gewicht nahm bedeutend ab. Die Nekropsie ergab mikroskopisch: Lungenstauung, Lebervergrösserung, Gasanhäufung im Magen und Eingeweiden, Duraverwachsungen, Meningenhyperämie. Mikroskopisch war in den Meningen folgendes zu sehen: Piaverdickung, perivaskuläre mononukleäre Infiltration. Ferner zeigte sich der Anfang einer Intimawucherung. Mikroskopisch machte Cortella in der Rinde folgende Feststellungen: Regressive Zellveränderungen, Vakuolenbildung, Verschwinden der Niss'schen Schollen, Kernveränderungen, Verschwinden der Zellfortsätze. Im Ammonshorn zeigte sich Abnahme der Pyramidenzellen, teilweise Sklerose der Pyramidenzellen, Randstellung von Kern und Kernkörperchen. Die perizellulären und perivaskulären Räume waren erweitert. Im Thalasmus und im Corpus striatum war eine Abnahme des Zellkörpers feststellbar, die Zellfortsätze verschwanden allnählich, es stellte sich Vakuolenbildung ein. Im Kleinhirn fand sich Sklerose und Chromatolyse. Am auffallendsten waren die Veränderungen im Ammonshorn. Das Ammonshorn erschien Cortella bei keiner anderen Versiftung go stark betroffen. Cortella meint, dass die Zellve-

ränderungen hier an die bei Epilepsie im Ammonshorn gefundenen Zellveränderungen erinnerten.

Ueber Schädelknochenveränderungen bei experimenteller chronischer Thalliumvergiftung berichten Buschke, Christeller und Löwenstein. Es handelte sich ausschliesslich um Ratten, die mit einer wässrigen Lösung von 0,1:5000,0 Thallium aceticum gefüttert wurden. Dem Futter wurde so viel von der Flüssigklit beigemengt, dass auf eine Ratte etwas 1 ccm Flüssigkeit kam, was einer Menge von 0,2 mg Thallium aceticum als tägliche Zugabe zur Kost einer Ratte entsprach. Die Veränderungen des Skelettsystems wurden histologisch untersucht. Die obigen Autoren fanden an den Extremitätenknochen sowie an den Rippen reichlich osteoide Neubildungen, die sich nach dem Knocheninnern zu in grosser Ausdehnung ausbreiteten. Makroskopisch hatten diese schweren malacischen Knochenprozesse selbstverständlich charakteristisch Deformitäten des Skeletts zur Folge gehabt, die man als Druck- und Zugdeformitäten analog der menschlichen Rachitis erklären konnte. Die mit Thallium gefütterten Tiere, die in ihrem Gesamtwachstuim im Gegensatz zu den Ceschwistertieren (den Kontrolltieren) erheblich zurückgeblieben waren, zeigten auch makroskopisch bezüglich des Schädels erheblich Abweichungen. Die Länge des normalen Rattenschädels in diesem Alter beträgt 4,5 cm, bei den mit Thallium behandelten Tieren betrug sie 3,7 cm. Die Breite des Schädelbaches einer normalen Ratte ist 2,3 cm. bei dem Thalliumtier dagegen war sie nur 1,7 cm. Die Konsistenz des Schädeldaches bei den Versuchstieren wurde weich. Bei der Palpafion des erkrankten Schädels musste man an einen an Kraniotabes erkrankten Säugling denken. An der Oberfläche des Periostes waren makroskopisch keine Veränderungen zu entdecken. Die vergleichenden Röntgenbilder zeigten bei seitlicher, als auch bei der Aufnahme von oben her eine deutlich hervortretende Flüssigkeit des Schädelskelette der Versuchstiere.

Die histologische Untersuchung dieser Rattenschädel ging in folgender Weise vor sich: Die Schädel wurden zunächst in transversale Scheitel zerlegt. Es zeigte sich, dass der Knochen der erkrankten Tiere sich fast mühelos mit dem Sektionsmesser zellegen liess. Mikroskopisch zeigte sich folgender Befund: Das Periost ist unverändert. Das Endost überzieht an einzelnen Stellen in 1—2 Lagen die Knochenbälkchen, denen Osteoblasten mehrreihig aufliegen. Andere Stellen zeigen ein verdickten Endost und fibröse Umwandiung des Marks. Das teilweise erhaltene Mark ist durch Extravasate und Pigmentzellen gekennzeichnent. Die Wandungen der prallgefüllten Gefässe sind dünn und zart und weisen nirgends Abweichungen von der Norm auf. In dem fibrös entarteten Mark ist desgleichen

eine stark Hyperämie festzustellen und auch hier sind Blutungen in das Gewebe ausserordentlich häufig.

Im Bereich der fibrösen Markherde finden sich reichlich mit Eosin hellrosu sich färbende Säume von geflechtartiger Beschaffenheit. An anderen Stellen sind diese Säume breit und zeigen sog. Kittlinien. — Die gefärbten Schnitte lassen besonders deutlich das fibrös entartete Mark als stark rotgefärbtes Gewebe erkennen: ein sicherer Beweis für die bindegewebige Umwandlung.

Buschke, Christeller und Löwenstein sind der Ansicht, dass die erwähnten Knochenveränderungen für eine „malacische" Erkrankung sgrechen. Knochenerkrankungen haben nach ihnen das eine gemeinsam, dass sie einhergehen mit Kalkstoffwechselstörungen. Aetiologisch ist nach diesen 3 Autoren das endokrine Moment von grösster Bedeutung.

Ueber die Wirkung des Thalliums auf das endokrine System hat bereits Buschke an anderer Stelle berichtet. Buschke stellte fest, dass bei der Fütterung mit Thallium schon der äussere Habitus der Tiere auf eine schwere Schädigung des endokrinen Systems hinweist. Die Tiere werden in ihrer Entwicklung gehemmt, bei jungen Tieren sistiert das Wachstum oder bleibt um ein Gewaltiges hinter den normal gefütterten Geschwistern zurück. Sehr bald erlischt der Geschlechtstrieb, auch bei den ausgewachsenen Tieren, vollständig und das psychische Verhalten ist gelegentlich verändert. In drei Fällen stellte Buschke Atrophie der Hoden fest. Makroskopisch war von Hodensubstanz nichts mehr zu erkennen. Die Untersuchung des Adrenalingehaltes der Nebennieren von 5 mit Thallium aceticum gefütterten Tieren liess auch eine schwere Funktionsstörung dieses Organs feststellen. Einige Fälle zeigten einen Katarakt, eine Schädigung der Epithelkörperchen.

Gemeinsam mit Peiser stellte Buschke Versuche über die Wirkung des Thalliums auf das endokrine Einwirken an und berichtet in der Medizinischen Klink 1922 hierüber. Bei Ratten wurde 0,1—0,2 mg Thallium aceticum in wässriger Lösung, bei Mäusen 0,03—0,05 mg und bei Meerschweinchen 0,6 mg fast täglich subkutan enjiziert. Bedeutend bessere Resultate erzielten die obigen Autoren mit der Verfütterung einer wässrigen Lösung von 0,1 : 500,0 Thallium-aceticum. Es wurde etwa so viel von der Flüssigkeit kam. In Wessbrot getränkt, wurde das Mittel so dem Futter beigemengt.

Bei sämtlichen Tieren trat eine starke Entartung ein. Wenn die Tiere noch sehr jung waren, so erreichte die in 10 Tagen beginnende Enthaarung nach etwa 4 Wochen vollsaändige Kahlheit. Die Sinneshaare allerdings blieben stehen. Die Tiere kamen körperlich sehr herunter und wiesen toxische Symptome auf. Wurde die Behandlung nicht ausgesetzt, so starben sie.

Auch die Nebennieren blieben vom Thallium nicht unberührt. Der Adrenalingehalt der Nebenniere betrug bei den mit Thallium gefütterten Tieren ein Viertel bezw. ein Drittel des normalen Wertes.

Ueber die Abhängigkeit der einzelnen Hormondrüsen berichten Zondeck und Reiter folgendes:

Die Hormondrüsen bilden eine durch den gleichen Regulationsmechanismus verbundene biologische Einheit. Wenn die eine Drüse in den Zustand der Ueber — oder Unterfunktion gerät, so tritt sogleich von allen Seiten des Organismus das Bestreben hervor, diese Anomalie auszugleichen. Die Ausgleiehung geschieht durch entsprechende Umstellung der Elektroleukozyten-konzentration am Erfolgsorgan des betreffenden Hormons. Es ist nun klar, dass das normal propuzierte Hormon anderer Drüsen eine abnorme Wirksamkeit entfaltet und krankhafte Erscheinungen hervorrufen muss.

Unserer Ansicht nach ist deshalb der Ausfall besonderer Erscheinungen am Körper der mit Thallium behandelten Tiere damit zu erklären, dass nicht nur eine endokrine Drüse geschädigt ist, sondern auch die Substitutionsdrüse. Den sie entfaltet eine abnorme Wirksamkeit und schädigt so wiederum den Körper.

Ueber Haarausfallserscheinungen nach der Fütterung mit Thallium berichtet Buschke mehrmals. Er beobachtete plötzlichen, teils allmählich weit ausgedehnten Haarausfall; besonders bemerkenswert war dieser Haarausfall auf dem Rücken. Als besonders geeignetes Versuchstier fand Buschke di schwarze und gefleckte Ratte. Nach einer Fütterung mit einer Lösung von Thallium aceticum 1:10,000 in regelmässigen Intervallen 1 Jahr lang stellte Buschke folgendes fest: es fielen nicht nur die Haare aus, sondern auch die Schwanz —, Sinnes — Extremitäter haare. Die histologische Untersuchung der erkrankten Haut ergab ein völlig normales Verhalten auch der Follikelanlagen auf Zahl und anatomischen Bau.

Ueber Haarausfall berichtet auch Pöhlmann, zitiert von Buschke. Nach Pöhlmann trat der Haarausflll entweder in diffuser oder zirkumskripter Form auf. Sogar ein totaler Haarausfall ist von Pöhlmann bemerkt worden. Histologisch fand Pöhlmann wie Buschke keine Veränderung der Haut.

Das Zentralnervensystem wurde auch nach Pöhlmann angegriffen. Katarakte beobachtete der obige Autor ebenfalls. In der erkrankten Linse konnte Pöhlmann spektroskopisch und mikrochemisch Thallium nicht nachweisen.

Buschke kommt zu folgenden Schlussfolgerungen:

1) Mit minimalen, kaum zu bestimmenden Dosen von Thaliumsalzen, besonders Thallium aceticum und carbonicum, kann

man bei Mäusen, Kaninchen, Ratten und Affen — entsprechend den beim Menschen beobachteten Nebenerscheinungen — Haarausfall erzeugen.

2) Dieser Haarausfall ist bei Mäusen und Kaninchen fast ausschliesslich auf die Rückseite des Rumpfes und Kopfes lokalisiert. Bei Ratten kann man einen fast universellen Haarausfall erzeugen.

3) Der physiologische Angriffspunkt des Thalliums scheint nicht peripherisch, sondern zentral, also wahrscheinlich im Nervenshstem zu liegen.

Wären somit in Kurzem die histologischen und anatomischen Befunde bei Vergiftung mit Thallium niedergelegt, so bringe ich im folgenden noch einige Fälle von Thalliumvergiftungen allgemeiner Art, um daran anschliessend auf meine Befunde einzugehen.

Buschke berichtet über gewerbliche Thalliumvergiftunge In einem chemischen Betrieb, in dem aus Schwefelrückständen Thallium gewonnen wurde, war Gelegenheit zur Einatmung von verstaubstem metallischen Thallium, Thalliumoxyd und Thalliumsulfat gegeben. Es erkrankten einige Wochen nach Aufnahme des Verfahrens 6 Leute. Sie klagten über Müdigkeit, Appetitlosigkeit, Schmerzen in den Knien und Haarsusfall. In einem Fall zeigte sich starke Rötung des ganzen Kopfhaares. Ueberall trat starke Eosinophilie und Lymphozytose ein. Vier Arbeiter hatten nach 2—3 monatiger Arbeit Eiweiss im Harn, wovon zweien trotz Versetzung zu einer anderen Arbeit eine chronische Nierenentzündung zurückblieb. Bei einem Arbeiter entwickelte sich eine hintere Synechie der Regenbogenhaut mit umschriebener Linsentrübung und Schnervenschwund. Das Sehvermögen auf Fingerzählen sank in $2^1/_2$ m Entfernung herab. Durch entsprechende Vorkehrungen liessen sich weitere Schädigungen in dem betreffenden Betrieb bisher vermeiden.

Buschne berichtet dann noch über 2 Fälle von Thalliumvergiftung. Zwei Arbeiter, die nur gelegentlich mit Thallium zu tnn hatten, erkrankten. Der eine bekam eine starke Lhmphozytose, der andere Lymphozytose und Eosinophilde.

Nach Buschke greift das Thallium vor allem am endokrinen sympathischen System an. Entgiftungsversuche hatten bisher kein sicheres Ergebnis gebracht.

Schneider nahm verschiedene experimentelle Untersuchungen an weissen Mäusen, Ratten, Kaninchen und Hunden vor. Er versuchte vornehmlich einen Anterschied zwischen der Einwirkung des Thallinms und demjenigen des Arsens auf den Körper eines Menschen differenzialdiagnostisch zu verwerten. Auch beabsichtigte Schneider Aehnlichkeiten zwischen der Rachitis und der Einwikung des Thalliums festzustellen. Un-

ter der klinischen Symptomen bemerkte Schneider unter der Einwirkung des Thalliums mässige Darmerscheinungen, ähnlich wie sie bei Eingaben von Arsen auftreten. Speziell fand Schneider parenchymatös schädigende Wirkungen. Es traten Darmentzündungen und Magenentzündungen ein, die drüsigen Bauchorgane und das Herzfleisch wurden von dem Thallium angegriffen. Besonders stark waren die Veränderungen an den Ganglienzellen des Zentralnervensystems, weniger stark traten sie an den peripheren Nerven hervor. Es standen heftige Gastrointestinale Symptome im Vordergrund des Krankheitsbildes, wie z. B. Erbrechen, Koliken und Durchfälle. Diesen Erscheinungen entsprachen Veränderungen an den Schleimhäuten des Verdauungsschlauches. So zeigten sich Nekrosen, Geschwürsbildung, Blutungen und reaktive Entzündungen. Kurz gesagt, Schneider beobachtete das Bild der Gastroenteritis toxica. Aehnliche Veränderungen ruft bekantlich das Arsen hervor.

Auch Degenerationen der Leber und der Nieren konnte Schneider beobachten. Die Dauer der Toxicose beeintflusste das einmalig gestaltete histologische Bild nicht wesentlich. In allen Fällen kam es zu einer voll ausgebildeten Glomerulonephritis. Das Interstitium war von den toxischen Wirkungen ebenfalls mitgenommen worden; es zeigten sich in ihm zahlreiche Blutungen. Die Erkrankung blieb im wesentlichen stationär. Bezüglich der Parenchymdegeneration fiel die Einwirkung des Thalliums verschieden aus. Entzündliche Gewebsreaktionen liessen sich sogar in verschiedenen Fällen vermissen. Schneider spricht sich dahin aus, dass das Thallium als nierenschädigendes Gefässgift anzusehen wäre.

Schneider beobachtete bei fast allen Versuchstieren eine auffällige Polyurie. Die Tiere zeigten schon in den ersten Tagen ein gesteigertes Durstgefühl. Er ist der Ansicht, dass dieses Verhalte vielleicht durch eine besondere Reizung der den Harn sezernierenden Nierenelemente hervorgerufen wird. Später zeigt sich als Folge dieser Reizwirkung eine Parenchymschädigung, welche eine Harnverhaltung hervorruft. Die reichliche Flüssigkeitsaufnahme im weiteren Verlauf der Vergiftung soll ihre Ursache in der wasserentziehenden Wirkung des Thalliums haben.

Degenerative Zellveränderungen wurden auch an den Herzmuskeln beobachtet. Sie waren allerdings weit geringer ausgebildet, als an den drüsigen Organen. An der Scheidewand des Herzens im Bereiche der linken Kammer waren die Blutungen des öftern lokalisiert. Gerade hierin liegt nach Schneider eine Aehnlichkeit des anatomischen Bildes mit demjenigen der Arsenvergiftung. Auch am Herzfleisch kamen Blutungen vor, welche sich gelegentlich auch in der Leber fanden. Er ist deshalb der Ansicht, dass das Thallium zu einer allgemeinen Ge-

fässschädigung führt. Wie wir schon am Beginn unserer Arbeit berichteten, stellte Buschke Störungen der Herzfunktion infolge der Einwirkung des Thalliums fest. Diese Herzstörungen beruhen nach dem genannten Autor auf auftretender Herzschwäche und auf einer Angina pectoris ähnlichen Anfällen. Schneider spricht die Vermutung aus, dass diese Herzerscheinungen event. durch Blutungen in das Reizleitnngssystem verursacht sein können. Doch gibst er zu bedenken, ob nicht die Blutungen weniger durch primäre Gefässschäeigung als durch anhaltende Reizung des peripheren Vagusstumpfes hervorgerufen werden könnten. Nur einmal ergab sich beim Kaninchen eine Epithelnekrose im Bereiche der abführenden Samenkanälchen der Nebenhoden. Bei längeren Versuchen stellte Schneider manchmal eine Anhäufung von Mastzellen und eosinophilen Leukozyten in der Magen und Darmaschleimhaut fest. Die Bauchspeicheldrüse war hin und wieder ebenfalls angegriffen

Als spezifische Wirkung des Thalliums zeigten die einzelnen Versuchstiere hauptsächlich Haarausfall, Entzündung der Augenbindehäute und der Lidränder. Schneider steht auf dem Standpunkt, dass ein regelmässig auftretender Fettschwund, wie er von Buschke berichtet wird, nicht mit aller Bestimmtheit anzunhemen ist. Alle Tiere zeigten nämlich schon nach der ersten Gifteinnahme die geringste Neigung, irgendweiche Nahrung aufzunehmen. Bei den Kaninchen waren auch die Tasthaare von dem Ausfall betroffen. Immerhin zieht Schneider in Erwägung, ob das nicht vielleicht ein zufällig individuelles Moment sein könnte. Alle Versuchstiere wiesen nach anfänglicher Parese Lähmung der Hinterbeine auf. Bei einem Hund konnte auch Parese der Vorderbeine beobachtet werden. Muskelzuckungen, Krämpfe und Zittern am ganzen Körper wurden fast bei allen Tieren beobachtet. Der Kopftremor machte sich ebenfalls bemerkbar. Eine häufige Störung der Coordination der Schluckakte zeigte sich ebenfalls.

An den Zähnen liesseu sich verschiedene Wirkungen des Thalliums feststellen. So zeigte sich starker Kalkmangel, es waren kalklose dentine Säume in den Molaren zu sehen.

Schneider sieht die degenerative Schädigung der zentralen und peripheren Nervensubstanz durch das Thallium als Ursache für diese Wirkungen an.

In den Gefässen der Pulpa beobachtete man grosse Blutstauung.

Was die Veränderungen des Zentralnervensystems betrifft, so zeigte sich fast bei allen Tieren eine stets schwere und anscheinend lang andauernde Erkrankung der Ganglienzellen. Er spricht bei manchem Tier von einer spontanen Cephalitis.

Durch die Liebenswürdigkeit des Herrn Privatdozenten Dr. Wasmuth kam ich in den Besitz verschiedener Praepa-

rate (Kiefer, Zähne, Oberschenkelknochen, Gehirn, Milz, Leber, Niere; insgesamt 60 Stück).

Bei der mikroskopischen Untersuchung fandennsich bei den Präparaten von Gehirn, Milz, Leber und Niere die gleichen Veränderungen, wie sie hier in der Zusammenstellung der Literatur besprochen wurden. Viel wichtiger für uns sind die Veränderungen der Zähne, der Kiefer und des übrigen Knochensystems, die sich bei der Untersuchung in allen solchen Praeparaten gleich erwiesen.

Im Nachfolgenden möchte ich nun einzelne dieser Praeparate näher besprechen.

Im ersten Fall handelt es sich um ein Jungtier, welches am 5. IX. geboren, am 21. IX. gestorben ist. Die Eltern wurden vor der Geburt 37 Tage und nach der Geburt 16 Tage mit Thallium gefüttert und zwar bekamen die Eltern 14 Tage 0,005 mg Thalliumnitrat, dann täglich 0,001 mg in 5 ccm Milch. Es zeigten sich starke Knorpelwucherungen, eine ganz dünne Corticalis, z. T. Knorpel.

Im zweiten Fall handelt es sich um ein männliches altes Tier. Dieses Tier wurde 14 Tage mit 0,001 mg Thalliumnitrat und 56 Tage mit 0.002 Thalliumnitrat gefüttert. Das mikroskopische Bild zeigte grosse Resorption mit Osteoklasten. Es waren osteoide Säume zu sehen. Ferner bemerkte man starke Ablagerung von Osteoide. Die Proliferation war unregelmässig. Es zeigten sich Osteoklasten mit Nischenbildung, ferner grosse osteoide Markräume. Deutlich war auch Knorpelinsel in den Knochen zu sehen. Das Knochenmark war riesig, mit ganz kleinen Knochenbälkchen. (Abb. 2.)

Als dritter Fall sei ein Weibchen besprochen, welches vom 2. VIII. bis 16. VIII mit 0.01 mg Thalliumnitrat, vom 17. VIII. bis 9. IX. mit 0,02 mg. Thalliumnitrat gefüttert wurde. Auh hier zeigten sich starke Veränderungên im Knochen; es tratén Osteoidsäume auf, die Knochenbalken waren entkalkt, die Knochenablagerung war ganz unregelmässig. Hin und wieder war Nischenbildung mit Osteoklasten zu sehen. Die Knochenbalken waren verdickt, ebenso die Lamellen.

Als vierter und letzter Fall sei derjenige besprochen, in dem eine Maus von einer nicht mit Thallium gefütterten Mutter am 6. X. geboren wurde und die einer mit Thallium gefütterten Mutter untergeschoben wurde. Diese mit Thallium gefütterte Mutter hatte ihre Kungen aufgefressen. Diese Mutter war vom 2. VIII. bis 16. VIII. mit 0,0001 mg Thallium täglich gefüttert worden, vom 16. VIII. bis 23. IX. erhielt diese Mutter 0,0002 mg Thallium. Das untergeschobene Tier lebte vom 6. X. bis 5. XI.

Es trat eine grosse Blutstauung in dem Gefässen der Pulpa ein. Die Pulpa war sonst normal, die Gefässe waren aber stark erweitert. Die Alveolarknochen waren stark resorbiert.

Die Dentinsäume waren kalklos, speziell in den Molaren. (Abb. 1).

Wir werden mit Recht behaupten können, dass sich gewisse Parallelen zwischen den Erscheinungen der Rachitis und denjenigen der Wirkung des Thalliums ziehen lassen. Sowohl durch die Einwirkung des Thalliums wie bei der Rachitis erfährt das Knochenwachstum eine Veränderung. In beiden Fällen ist das Wachstum stark gehemmt. Die Knochenverkalkung wird bei der Rachitis und ebenso durch das Thallium verlangsamt, wenn nicht sogar aufgehoben. Bei der Rachitis und bei der Einwirkung des Thalliums ist die Knochenanlagerung ganz unregelmässig. Die Knochenbalken sind in beiden Fällen entkalkt.

Betrachten wir nun im einzelnen die Ergebnisse unserer Versuche und das, was bisher in der Literatur geschrieben worden ist, bezüglich der Veränderungen am Kiefer und an den Zähnen nach Verfütterung von Thallium, so werden wir zusammenfassend folgendes zu sagen haben:

Das makroskopische Bild der Knochen der Tiere, die mit Thallium gefüttert wurden, ändert sich wie folgt. An den Diaphysen der Röhrenknochen und an den knöchernen Rippen sowie am Becken und an den Schulterblättern und Wirbelkörpern finden sich die grössten Verschiedenheiten. Diese Verschiedenheiten betreffen die Menge des vorhandenen Knochengewebes. Bei der einen Form ist die Rinde aufs äusserste verschmälert und das, was noch von ihr stehen geblieben ist, so porös, dass es einer Spongiosa nahekommt. Infolgedessen ist die Markhöhle erweitert und in diesen Fällen tatsächlich von rotem Mark eingenommen. Die spongiöse Substanz, welche im normalen Knochen die Markhöhle von der Epiphyse trennt, also die sogen. Metaphyse, ist bis auf wenig Bälkchen geschwunden. Das Bild gleicht dem einer hochgradigen senilen Atrophie. Was von Knochensubstanz noch vorhanden ist, ist weich und biegsam oder brüchig, so dass an solchen Knochen häufig bogenförmige Krümmungen oder Knickungen vorkommen. Wenn nicht besondere örtliche Einflüsse, wie Frakturen, mitspielen, die das Bild verändern, ist der betreffende Zustand gewöhnlich über das ganze Skelett das gleiche. Haben wir geschen, dass bisher vieles verschmälert worden ist, so kommen wir jetzt zu den Fällen in denen die Knochensubstanz ausserordentlich vermehrt ist. Die Vermehrung tritt am deutlichsten an den Diaphysen der Röhrenknochen in die Erscheinung: Die Rinde ist nach aussen und innen zu verbreitert, so dass der Schaft im ganzen plump und verdickt und oft mit knotigen Auftreibungen versehen ist. Die Markhöhle wird dadurch verengt, an manchen Stellen sogar vollständig vermauert, der tiefrote Marksylinder ist zu einem dünnen, mehrfach unterbrochenen Strang verkümmert. Das neugebildete Gewebe erscheint

sehr dicht, fein porös und ausser diesem von der Rinde vorspringenden Osteophyt sitzen in der Epiphysengrenze grosse Bezirke des gleichen Gevebes.

Auch die Vaskularisation des Knorpels erfährt durch die Einwirkung des Thalliums Veränderungen. Es treten baumförmig verzweigte Gefässe auf, welche tief in den Knorpel eindringen und in Kapillarschlingen enden. Das Knorpelgewebe, in welchesdiese Gefässe eingebettet sind, nimmt allmählich das Aussehen des Osteoids an und unterscheidet sich dann ganz von der blaugefärbten Umgebung, so dass der Eindruck entsteht, als wären in die Knorpelwucherungszone tiere und breite Buchten gegraben, die durch gefässreiches Gewebe ausgefüllt werden. Das Gefässsystem eines jeden solchen Markraumes ist sehr verwickelt. Die Baumkrone besteht aus sich teilenden, weiten, prall mit Buit gefüllten, venösen Röhren, welche in der Richtung gegen den Knochen zu in einem ebenso gebauten Gefässstamm zusammenlaufen. Neben diesem findet sich ein viel engeres, oft blutleeres Gefäss, welches die Teilung des ertteren mitmacht. Die Richtung der sprossenden Gefässe fällt nicht mit derjenigen der Knorpelsäulen zusammen, wie bei der normalen Ossifikation, sondern die divergierenden Aeste treffen seitlich auf dieselben auf und eröffnen sie so nur an gewissen Stellen ihres Verlaufes, während andere Teile unversehrt bleiben. Die Zahl der Gefässbäume wechselt. Sie liegen aber häufig in sehr regelmässigen Abständen und ihre Einbruchstellen entsprechen auch sehr genau den Durchschnitten der Knorpelmarkgefässe an der Grenze des wuchernden und ruhenden Knorpels. Seitlich sind die benachbarten Bäume zunächst durch Knorpelzonen voneinander getrennt.

In den meisten Fällen treten auch aus dem Perichondrium in verschiedener Höhe Gefässbäumchen in die Wucherungszone, welche die Knorp lsubstanz resorbieren. Ihre Aeste können auch mit letzteren Verbindungen eingehen. Ausserdem findet man häufig aus den Knorpelmarkkabälen Gefässverzweigungnn nach abwärts in den Knorpel entwicklt. Gewöhnlich gehen die charakteristischen weiten, dünnwandigen Venen nicht unmittelbar aus den Aesten der horizontalen Gefässetage hervor, sondern tus einem Stamm, welcher aus diesem senkrecht abwärfssteigt.

Eine weitere Umwandlnng der Knorpelgewebes in Osteoid bewikrt das Thallium. Speziell nimmt das Bindegewebe u.n die Blutgefässe an der osteoiden Metamorphose teil. Wenn das Stadium der Umwandlung erreicht ist, gélt die Sprossung von Gefässen weiter, ähnlich den perforiertenden Kanälen am Knochen. Dadurch werden die groben Balken zerlegt oder wenigstens durchzogen. Statt der Baumkronen, welche ursprünglich isoliert nebeneinander langen, oder nur mit den E den ihrer Aeste in Verbindung standen, wird so ein richtiges Netz von

Gefässen gebildet. Das ganze sieht zunächst aus wie ein Massiv, welches nach allen Richtungen von diesen netzförmig verbundenen Kanälen durchfurcht ist. Andere Male, und dieses offenbar das spätere Stadium, sind die Gefässlücken breiter, neben den Gefässwänden ist mehr Bindegewebe vorhanden und das Osteoid dementsprechend mehr zu Bälkchen umgeformt. Aus der Spongoiden Substanz ist mehr eine sponpiöse geworden, nur ohne Kalk und mit bindegewebigem Mark statt Zellmark, Osteoklasten sind an diesem Umbau selten beteilingt, indessen dnch gelegentlich sind sie in soichen Fällen zu treffen, welche im wuchernden Knorpel keine Kalklinie besitzen, also noch nicht in Remission eingetreten sind.

Die endostale und periostale Störung durch das Thallium ist weiterhin bewerkenswert. An allen Teilen des Skelerts, welche von bindegewebigem Periost und Endost überzogen werden, ist die beherrschende Veränderung das Workom.nen von kalkloser Knochensubsrtanz. Dieselbe ist überall an der Tela ossea zu finden, d. h. also an fast jeder Stelle der Diaphysen, der knöchernen Rippen, des Schädels und der anderen platten Knochen, In so kompakten Massen, dass ganze Lage eindrückbarer Substanz neu erstehen, Es handelt sich hier um einen Zuwachs an Gewebe, der über das hinaus geht, was normaler Weise an kalkhaltiger Substanz vorhanden sein sollte. An den vorhandenen Knochenbälkchen der Spongiosa und in den Hagerschen Kanälen der Rinde ist das kalklose Gewebe in Form von Säumen angelagert. Es ist also in innigster Verbindung mit kalkhaltiger Substanz und deshalb gewöhnlich nicht als ganz kalkloses Massiv für das Auge kenntlich. Dieses Gewebe tritt erst bei mikroskopischer Untersuchung in Erscheinung Das kalklose Gewebe liegt hier an Stellen, wo kalkhaltiges Knochengewebe liegen sollte. Es ersetzt also dieses und ist auf seine Kosten entwickelt.

Kurz sei noch das Verhalten des Knochenmarks bei der Einwirkung des Thalliums beschreibten. Das blutbildende Markparenchym erfährt eine Einengung. Die in den Diaphysen neugebildeten weichen Knochenmassen besitzen ebenso wie die periostalen Auflagerungen zunächst faseriegen Inhalt in ihren Maschenräumen, weil sie aus gewuchertem Endost bezw. Periost hervorgehen. Ebenso ist das Mark unter den Epiphysenknorpeln faserig.

Was die Einwirkunp des Thalliums auf die Zähne anbetrifft, so sei kurz folgendes erwähnt:

Speziell sei auch der Veränderung der Kiefer gedacht.

Betrachtet man im ganzen die Erscheinuugen, die das Thallium hervorruft, so wird man — wie schon am Anfang dieser Arbeit erwähnt — berechtigt sein, gewisse Parallelen mit den Erscheinungen der Rachitis zu finden. Diese Erscheinungen sollen nicht im besonderen aufgeführt werden, da sie in der

einschlägigen Literatur überall ausführlich beschrieben sind. In der Hauptsache bestehen die Erscheinungen an Zähnen, Kiefer und am übrigen Knochensystem in Stoffwechselstörungen, wie sie oben Besprochen wurden.

An den Zähnen liessen sich verschiedene Wirkungen des Thalliums feststellen. So zeigte sich starker Kalkmangel, es waren kalhlose dentine Säume in den Molaren zu sehen.

In den Gefässen der Pulpa beobachtete man grosse Blutstauung; während sonst die Pulpa normal war. waren die Gefässe erweitert. Sie waren geschlängelt. An verschieeenen Stellen fanden sich Blutthromben.

Auch an den Knochen liessen sich verschiedene Wirkungen des Thalliums feststellen. Es zeigte sich ein starker Kalkmangel. Die Knorpel — und Knochengrenzen waren unregelmässig, es waren Kalkinselreste zu beobachten. Das Knochenmark wies erweiterte Gefässe auf.

Aehnliche Erscheinungen, wie sie das Thallium macht, zeigt auch die Rachitis: es werden stets Verdikkungen der Epiphysengegend beobachtet Das Längenwachstnm ist gehemmt, seitliche Einknickungen der Rippen längs der Insertionslinien sind ein typisches Kennieichen der Rachitis. Auch werden wielfach Spontanfrakturen beobachtet. Man könnte die Erscheinungen der Rachltis auf eine kurze Formel bringen: „Anbaustörung der Ossifikaiion“ — zeigen sich doch überall Defekte in der Knorpelverkalkung. In den oben geschilderten Veränderungen zeigen sich allerdings Abweichungen, die dem Altersunterschiede unterilegen.

Zum Schlusse meiner Arbeit seices mir eine angenehme Pflicht, Herrn Privatdozenten Dr. Wasmnth für die freundliche Ueburlassung der Themas, sowie für die liebenswürdige Uederlassung der Präparate meinen verbindlichsten Dank auszusprechen.

LEBENSLAUF

Geboren wurde ich, Gina Popowa, zu Alexandria Rumänien (früher Bulgarien) als Tochter des Pfarrers Georgi Dimoff. Dort besuchte ich die Volksschule und anschliessend daran das Vorgymnasium und Gymnasium in Warna, Bulgarien. Im Jahre 1925 und 1926 habe ich die Hochschule für Physik und Chemie in Sofia besucht. Dann absolvierte ich 8 Semester der Zahnheilkunde in München, wo ich auch 1929 das Physikum abgelegt habe. Das Staatsexamen legte ich im Jahre 1931 in München ab.

LITERATUR

Buschke: Dtsch. Med. Wschr. Jg. 52, Nr 37, S. 1550-1552, 1926.
„ Med. Klinik 1928, II, 1042—1044.
Archiv für Dermatologie und Syphilis, 1911, Bd. 108, S, 35.
„ „ „ „ „ 1913 Bd. 116, S. 116, S. 477 ff.
Cortella: Giorn. ital. Dermat. 69, 1167—1176, 1928.
Dtsch. Med. Wocheusehrift 1911, Nr 4, S. 163.
Greving: M. M. W. Jg. 75 Nr 6, S. 283, 1928.
„ M. M. W. Jg. 75, Nr 6, S. 283, 1928.
Hecke Friedrich: Virchow Archiv, 269, 28 bis 41, 1928.
Klinische Medizinische Wochenschrift, 6. Jg.. Nr 23, S. 1088-89.
Klinische Wochenschrift 1922, 1. Jg. Nr 20, S. 995.
Medizinische Klinik 1922, Nr 23, S. 731.
Schneider: Experimentelle Studien über protrahierte Thalliumvergiftung. Wiener Beiträge zur gerichtl. Medizin 1929.
Zentralblatt für klinische Medizin 1923, Bd. 99, 1—3, S. 145 ff.

Abb. 1: Oberkiefer und Zähne. a) Resorption des Alveolarfortsatzes.
b) grosse Blutstauung in den erweiterten Gefässen.
c) kalklose Dentinsäume(bei Molar).

Dieselbe Abbildung vergrössert.

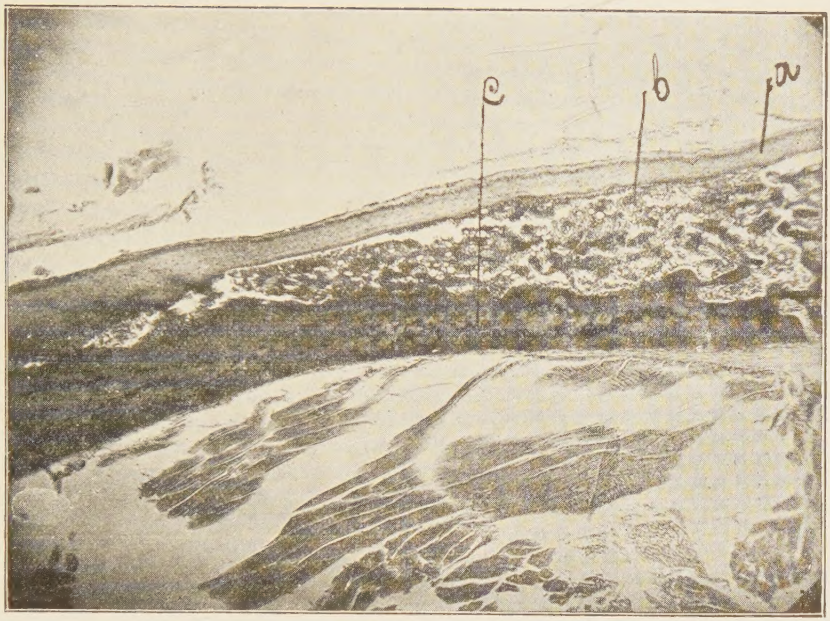

Abb. 2: Oberschenkel a) normaler Knochen
b) Knochenmark
c) grosse Resorption mit Osteoklasten

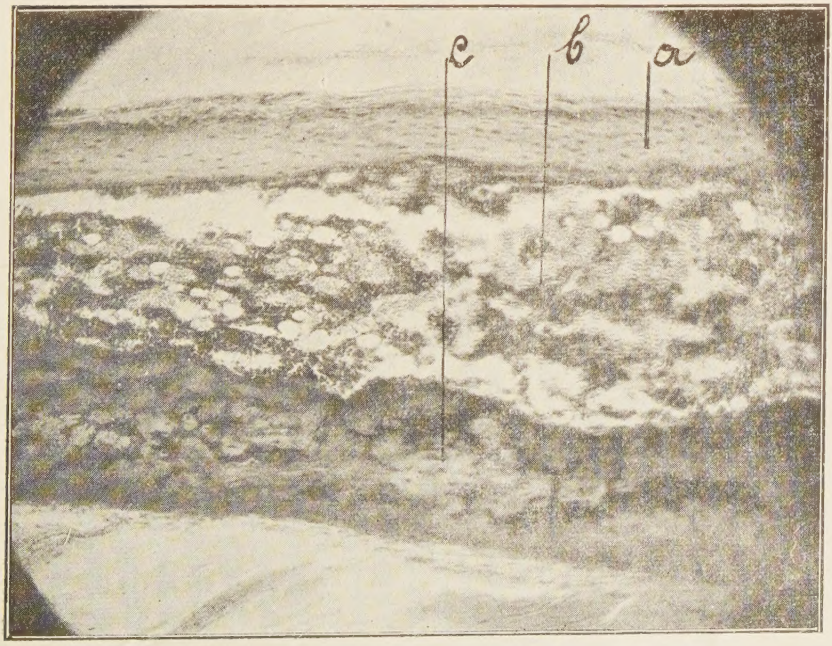

Diselbe bbildung vergrossert.